MedikCase

Система самостоятельной подготовки к аккредитации

ТОЛЬКО ДЛЯ ЛИЧНОГО ИСПОЛЬЗОВАНИЯ

Сердечно-сосудистая хирургия

Высшее образование | DOCX · PDF | Задач: 1 | Вопросов: 12

Сформировано: 21.11.2026, 03:24 МСК

ВАЖНАЯ ИНФОРМАЦИЯ ПЕРЕД НАЧАЛОМ

1 Материалы предназначены для одного покупателя

Используйте файлы только для личной подготовки. Не передавайте их третьим лицам, не публикуйте, не размещайте в открытом доступе и не перепродавайте полностью или частично.

2 Источник материалов - ФМЗА

Вопросы и ситуационные задачи получены только из опубликованных материалов Методического центра аккредитации специалистов.

Официальный сайт fmza.ru ›

3 Ответы можно проверить самостоятельно

Используйте комплект при прохождении репетиционного экзамена и убедитесь, что выбранные ответы совпадают с результатом официальной системы.

Открыть репетиционный экзамен ›

4 Состав материалов может обновляться

ФМЗА может изменять формулировки, порядок и состав заданий. Перед подготовкой используйте актуальную версию комплекта и сверяйтесь с официальным источником.

Важно: MedikCase систематизирует материалы ФМЗА для самостоятельной подготовки, не изменяя смысл вопросов и ответов. Актуальность комплекта можно проверить в официальном репетиционном экзамене.

Сайт, обновления и поддержка

- **medikcase.ru**
- Telegram: @medikcase
- **support@medikcase.ru**

Сайт

Telegram

Ситуационная задача 0001

12 вопросов · Сердечно-сосудистая хирургия · Высшее образование

1. УСЛОВИЕ СИТУАЦИОННОЙ ЗАДАЧИ

1.1. Ситуация

Женщина 63 лет госпитализирована в больницу по направлению из поликлиники по месту жительства для дообследования.

1.2. Жалобы

На момент госпитализации нет.

На протяжении последних двух дней на эпизодический дискомфорт в грудной клетке без чёткой иррадиации на фоне физической нагрузки (стирка, уборка квартиры), сопровождающийся одышкой и страхом смерти.

1.3. Анамнез заболевания

Ранее боли в области сердца не беспокоили. Наблюдалась у кардиолога по месту жительства по поводу гипертонической болезни и сахарного диабета, с соответствующим эффективным медикаментозным лечением. Со слов пациента, неделю назад заболела ОРВИ, лечилась самостоятельно с выздоровлением на 4-ые сутки. Три дня назад утром во время уборки квартиры возник эпизод выраженного дискомфорта и жжения в груди без четкой иррадиации, который купировался самостоятельно спустя 15-20 минут. Далее подобные эпизоды повторялись 1-2 раза в день до обращения к кардиологу по месту жительства. Во время госпитализации в клинику и осмотра, пациент отмечает возобновление вышеописанной клиники.

1.4. Анамнез жизни

- хронические заболевания: сахарный диабет;
- не курит, алкоголем не злоупотребляет;
- по профессии - учитель;
- аллергических реакций не было;
- отец умер от онкологии в возрасте 65 лет, мать жива, страдает ГБ и сахарным диабетом 2 типа.

1.5. Объективный статус

Состояние средней тяжести. Сознание ясное. Положение активное. Телосложение нормостеническое: рост 165 см, вес 68 кг. Кожные покровы телесного цвета, умеренной влажности. Дыхание везикулярное, ЧДД 19 в 1 мин. Тоны сердца ритмичные, ЧСС – 85 в 1 минуту. АД 140/90 мм рт. ст. При аускультации сердца патологических шумов нет. Живот при пальпации безболезненный. Размеры печени по Курлову 10-9-8. Отеков нет.

1. План обследования

Вопрос 1

В круг дифференциального диагноза у данного пациента входят

1. гипертонический криз
2. острое нарушение мозгового кровообращения
3. острый плеврит
4. **острый коронарный синдром**

Правильный ответ:
4 - острый коронарный синдром

ОБОСНОВАНИЕ

Несмотря на атипичность описываемых жалоб, при наличии дискомфорта/боли в области груди необходимо исключать острый коронарный синдром в первую очередь

Клинические рекомендации Минздрава России. Острый инфаркт миокарда с подъемом сегмента ST электрокардиограммы, 2024 г. (1)

Вопрос 2

Необходимым в данной ситуации инструментальным методом исследования является

1. **регистрация ЭКГ в 12 отведениях**
2. фиброгастродуоденоскопия
3. мультиспиральная компьютерная томографии легких
4. рентгенография органов грудной клетки

Правильный ответ:
1 - регистрация ЭКГ в 12 отведениях

ОБОСНОВАНИЕ

Учитывая наличия рецидива стенокардии при госпитализации и подозрения на острый коронарный синдром, рекомендуется немедленная регистрация ЭКГ как минимум в 12 отведениях

Клинические рекомендации Минздрава России. Острый инфаркт миокарда с подъемом сегмента ST электрокардиограммы, 2024 г. (1)

4. Результаты обследования

4.1. Регистрация ЭКГ в 12 отведениях

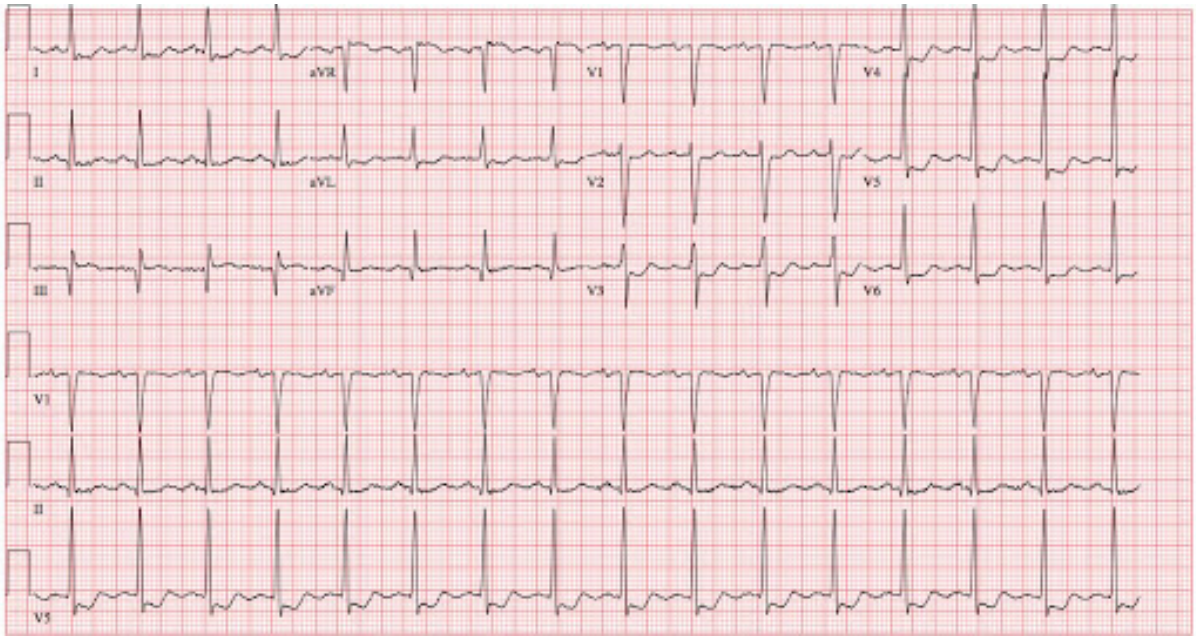

Регистрация ЭКГ в 12 отведениях

Вопрос 3

К необходимым для постановки диагноза лабораторным методам исследования относятся определение уровня

1. креатинфосфокиназы (КФК)
2. С-реактивного белка
3. миоглобина
4. **тропонина Т или I**

Правильный ответ:
4 - тропонина Т или I

ОБОСНОВАНИЕ

Рекомендуется определение уровня биохимических маркеров повреждения кардиомиоцитов в крови, предпочтительно сердечного тропонина Т или I

Клинические рекомендации Минздрава России. Острый инфаркт миокарда с подъемом сегмента ST электрокардиограммы, 2024 г. (1)

6. Результаты обследования

6.1. Тропонин Т или I

Тропонин I 19 pg/ml (N<34 pg/ml)

6.2. С-реактивный белок

16 (N<5 мг/л)

2. Диагноз

Вопрос 4

Окончательным диагнозом является

1. Циркулярный острый инфаркт миокарда
2. Острый передний инфаркт миокарда
3. Острый перикардит
4. **Нестабильная стенокардия**

Правильный ответ:
4 - Нестабильная стенокардия

ОБОСНОВАНИЕ

Диагноз нестабильная стенокардия устанавливается на основании впервые возникшей клиники стенокардии с затяжным (>20 минут) ангинозным приступом, отрицательного результата на Тропонин, данных физикального осмотра, наличия характерных ишемических изменений на ЭКГ

Клинические рекомендации Минздрава России. Острый инфаркт миокарда с подъемом сегмента ST электрокардиограммы, 2024 г. (1)

8. Диагноз

8.1. Нестабильная стенокардия

8.3. Циркулярный острый инфаркт миокарда

3. Лечение

Вопрос 5

Предпочтительной стратегией ведения пациента является

1. **транспортировка в рентген-операционную для коронарографии (КАГ) с возможной одномоментной реваскуляризацией**
2. проведение фармакологических нагрузочных тестов для верификации ишемии миокарда
3. тромболизис с последующей оценкой его эффективности
4. перевод в отделение ОРИТ и синдромальная терапия (купирование боли, антикоагуляция, кислородотерапия)

Правильный ответ:
1 - транспортировка в рентген-операционную для коронарографии (КАГ) с возможной одномоментной реваскуляризацией

ОБОСНОВАНИЕ

Наличие рецидивирующего ангинозного приступа у пациента с нестабильной стенокардией является одним из критериев высокого ишемического риска и показанием для экстренной коронарографии (КАГ)

Клинические рекомендации Минздрава России. Острый инфаркт миокарда с подъемом сегмента ST электрокардиограммы, 2024 г. (1)

Вопрос 6

На проведенной КАГ выявлен правый тип кровоснабжения миокарда, стеноз тела ствола левой коронарной артерии (СтЛКА) 80%, стеноз в ср/3 правой коронарной артерии (ПКА) 60% выраженный спазм коронарных артерий (частичное купирование на фоне интракоронарного введения раствора папаверина), дальнейшей предпочтительной тактикой является

1. реваскуляризация миокарда методом АКШ
2. **реваскуляризация миокарда методом ЧКВ**
3. измерение фракционного резерва кровотока и определение показаний к реваскуляризации миокарда
4. расчет значения SYNTAX score для выбора метода реваскуляризации миокарда

Правильный ответ:
2 - реваскуляризация миокарда методом ЧКВ

ОБОСНОВАНИЕ

У больных с ОКСбпST и признаками очень высокого риска неблагоприятного исхода рекомендовано проведение КАГ в пределах 2 ч от поступления с намерением выполнить реваскуляризацию миокарда

Клинические рекомендации Минздрава России. Острый инфаркт миокарда с подъемом сегмента ST электрокардиограммы, 2024 г. (1)

Вопрос 7

Предпочтительным объемом реваскуляризации миокарда у данного пациента является

1. стентирование правой коронарной и ствола левой коронарной артерий
2. баллонная ангиопластика правой коронарной артерии и стентирование ствола левой коронарной артерии
3. аортокоронарное шунтирование
4. **стентирование ствола левой коронарной артерии (СтЛКА)**

Правильный ответ:
4 - стентирование ствола левой коронарной артерии (СтЛКА)

ОБОСНОВАНИЕ

Учитывая характерные для СтЛКА изменения на ЭКГ и стабильное состояние пациента, при определении объема реваскуляризации следует ограничиваться симптом-связанной артерией.

Клинические рекомендации Минздрава России. Острый инфаркт миокарда с подъемом сегмента ST электрокардиограммы, 2024 г. (1)

Вопрос 8

При имплантации стента с лекарственным покрытием ствола левой коронарной артерии у данного пациента рекомендуется использовать _____ терапию

1. **двойную антиагрегатную**
2. антитромботическую
3. антикоагулянтную
4. комбинированную антигипертензивную

Правильный ответ:
1 - двойную антиагрегатную

ОБОСНОВАНИЕ

Пациентам, которым проведено стентирование необходимо назначение двойной антиагрегантной терапии в течение 12 месяцев

Клинические рекомендации Минздрава России. Острый инфаркт миокарда с подъемом сегмента ST электрокардиограммы, 2024 г. (1)

Вопрос 9

Чрескожное коронарное вешательство на стволе левой коронарной артерии предпочтительно сопровождать

1. внутривенным введением ингибиторов GP IIb/IIIa
2. **внутрисосудистой визуализацией (внутрисосудистый ультразвук)**
3. установкой баллонного контрпульсатора в нисходящей аорте
4. измерением фракционного резерва кровотока

Правильный ответ:
2 - внутрисосудистой визуализацией (внутрисосудистый ультразвук)

ОБОСНОВАНИЕ

ВСУЗИ следует использовать для оптимизации лечения незащищенных повреждений ствола ЛКА (IIa B)

Клинические рекомендации Минздрава России. Острый инфаркт миокарда с подъемом сегмента ST электрокардиограммы, 2024 г. (1)

Вопрос 10

Чрескожное коронарное вмешательство на правой коронарной артерии следующим этапом

1. не рекомендуется независимо от клиники стенокардии
2. рекомендуется независимо от клиники стенокардии
3. рекомендуется при сохранении клиники стенокардии независимо от результатов нагрузочных тестов
4. **рекомендуется при сохранении клиники стенокардии и доказанной гемодинамической значимости стеноза**

Правильный ответ:
4 - рекомендуется при сохранении клиники стенокардии и доказанной гемодинамической значимости стеноза

ОБОСНОВАНИЕ

Учитывая односсудистый характер стеноза ПКА и степень стенозирования менее 90%, реваскуляризация методом стентирования может быть рекомендована при сохранении клиники стенокардии на фоне оптимальной медикаментозной терапии при доказанной гемодинамической значимости стеноза (ФРС менее 0,8 и/или объем ишемии миокарда более 10%)

Клинические рекомендации Минздрава России. Острый инфаркт миокарда с подъемом сегмента ST электрокардиограммы, 2024 г. (1)

Вопрос 11

Данному пациенту должна быть назначена _____ терапия

1. антитромботическая
2. **двойная дезагрегантная**
3. тромболитическая
4. антикоагулянтная

Правильный ответ:
2 - двойная дезагрегантная

ОБОСНОВАНИЕ

У всех пациентов с ОКСбПST после ЧКВ на симптом-связанной артерии двойная дезагрегантная терапия назначается на 12 месяцев.

Клинические рекомендации Минздрава России. Острый инфаркт миокарда с подъемом сегмента ST электрокардиограммы, 2024 г. (1)

Вопрос 12

Двойная дезагрегантная терапия у данного пациента должна быть назначена на _____ (количество месяцев)

1. 3
2. **12**
3. 6
4. 1

Правильный ответ:
2 - 12

ОБОСНОВАНИЕ

У всех пациентов с ОКСбПST после ЧКВ на симптом-связанной артерии двойная дезагрегантная терапия назначается на 12 месяцев

Клинические рекомендации Минздрава России. Острый инфаркт миокарда с подъемом сегмента ST электрокардиограммы, 2024 г. (1)